Wilms tumors（腎芽腫）

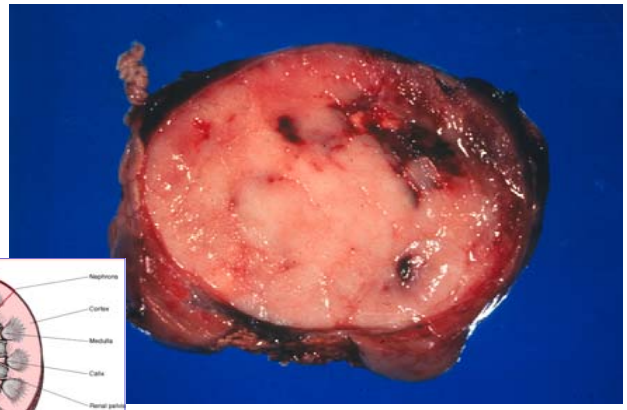

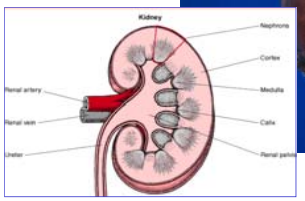

ウイルムス腫瘍の特徴

1，形態
後腎組織に由来し，腎の器官形成を模倣する

2，分子遺伝学的特徴
1）染色体異常と奇形（症候群）をともなう
11p13：無虹彩症，WAGR症候群，Dynes-Drash症候群
11p15：Beckwith-Wiedemann症候群
2）ウイルムス腫瘍に関連する遺伝子
☆WT1遺伝子
遺伝子座: 11p13
転写因子としての機能
発現器官:
胎児腎，精巣，卵巣（性索および間質細胞）
造血細胞，中皮細胞

Nephrogenesis

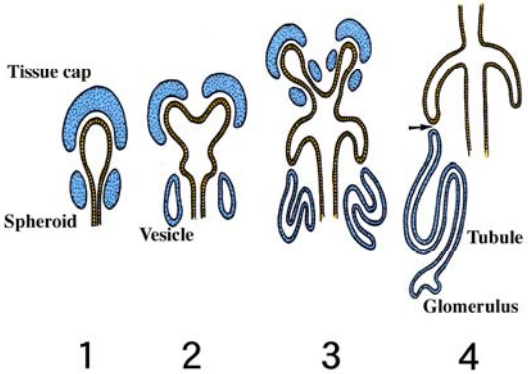

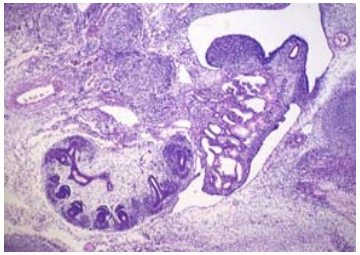

胎生6週(体長1.5cm)の腎臓

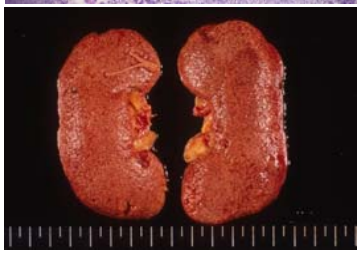

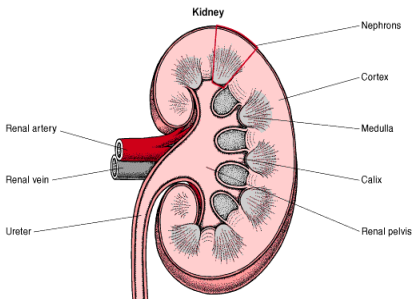

成人の腎臓

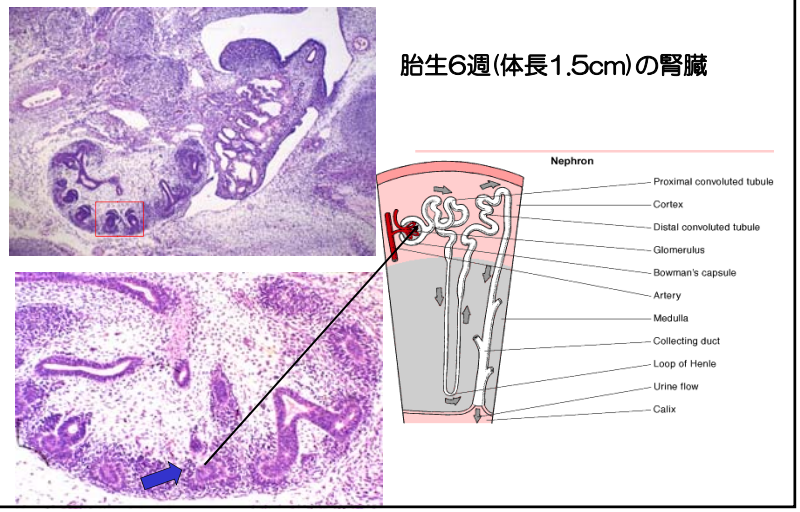

胎生6週(体長1.5cm)の腎臓

腎芽腫 (Wilms tumor)の発生母地・組織像

- 腎正常発生を模倣　中胚葉由来：中腎組織
- 未熟後腎芽細胞，上皮様細胞、間葉系細胞からなる
- 腎芽腫症（前がん病変，Nephroblastomatosis /Nephrogenic rest)

胎児の腎臓　ウイルムス腫瘍

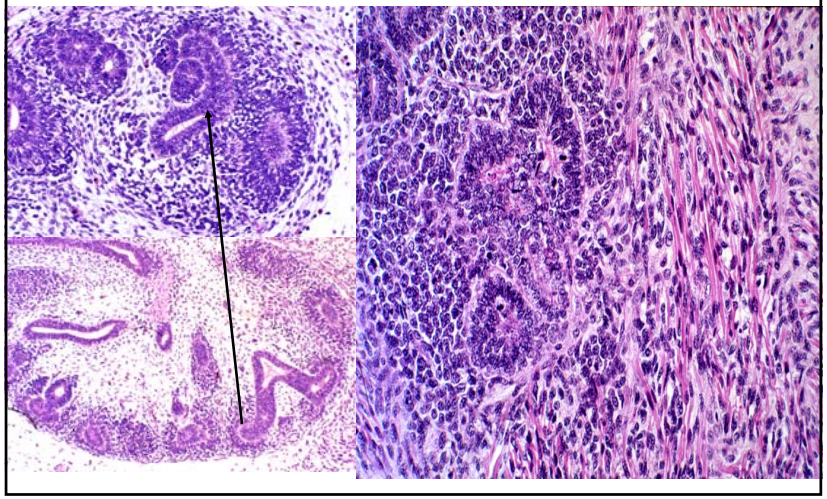

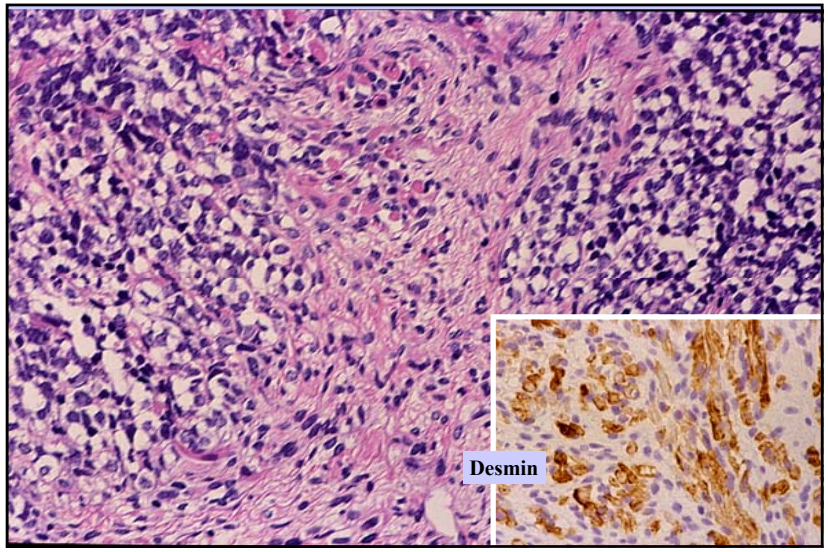

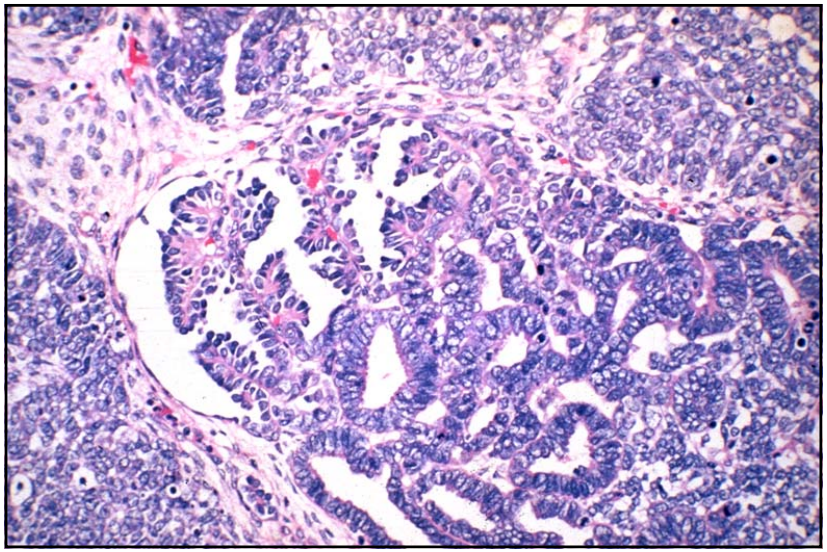

腎芽腫と腎芽腫症

- 腎芽腫症（Nephrogenic rest）
  ←前癌病変とされている

★葉内腎芽腫症（Intralobular nephrogenic rest, ILNR）

★辺葉腎芽腫症（Perilobular nephrogenic rest, PLNR）

腎芽腫症
Nephroblastomatosis
/Nephrogenic rest

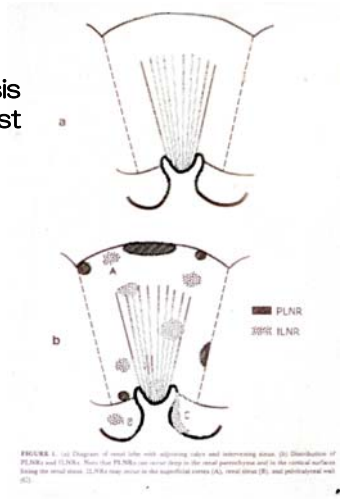

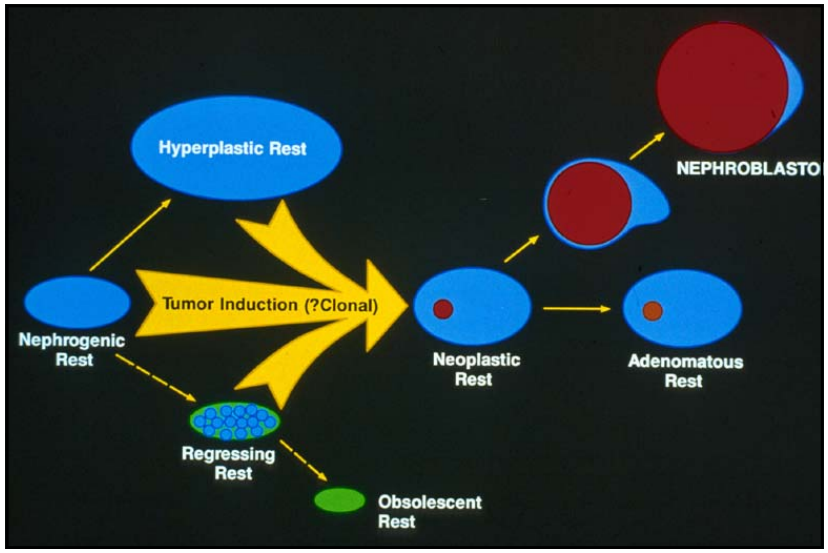

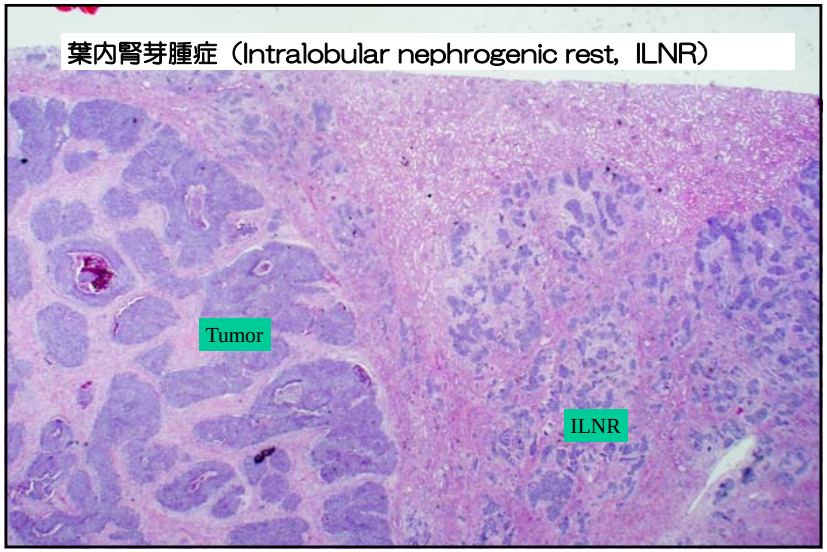
葉内腎芽腫症（Intralobular nephrogenic rest，ILNR）
Tumor
ILNR

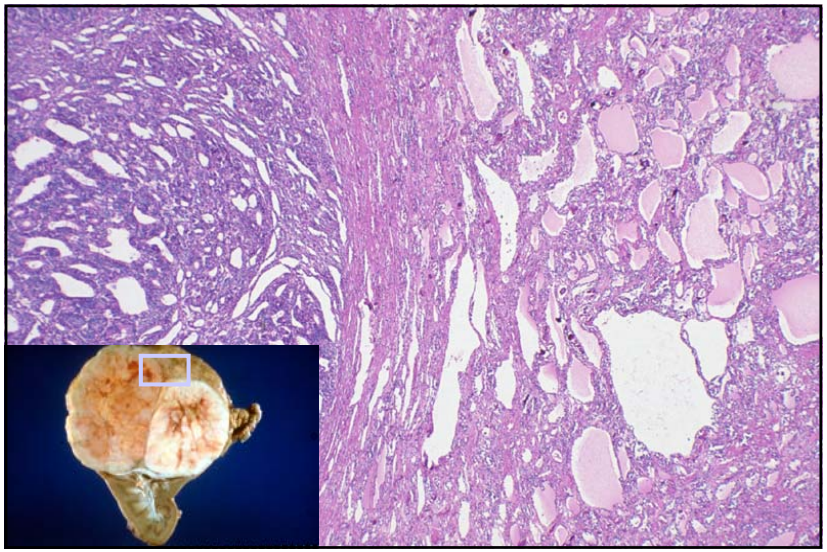

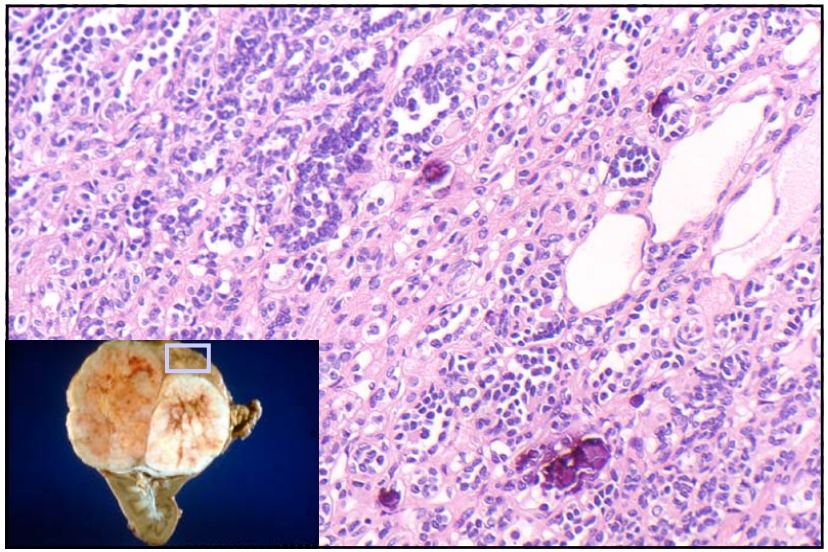

腎芽腫・亜群

胎児性横紋筋腫瘍様腎芽腫
(Fetal rhabdomyomatous nephroblastoma , FRN)

- 両側性
- 通常より発症年齢が低い
- 予後がよい

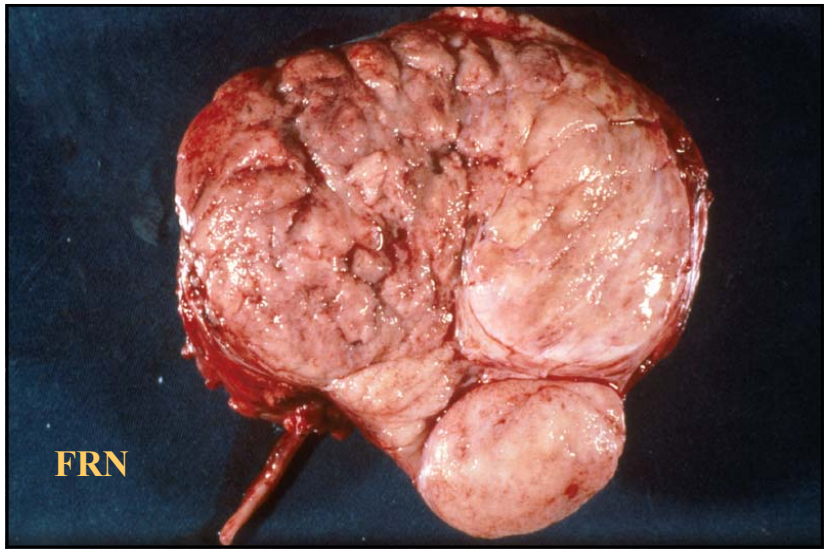

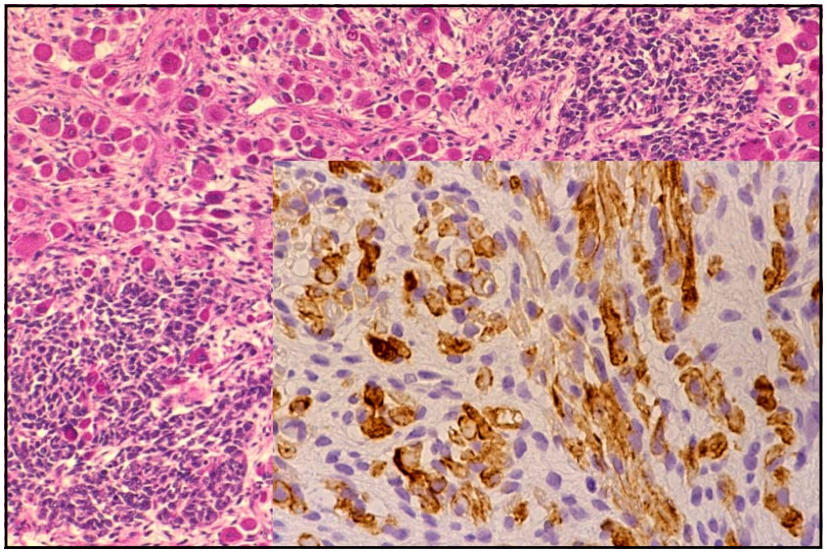

Anaplasia（退行性変化）の定義←予後決定因子

1. 腎芽腫の構成成分，未熟後腎芽細胞または間葉系細胞の核腫大（少なくとも正常の3倍）
2. 腫大した核のクロマチンが濃染している
3. 多極性細胞分裂

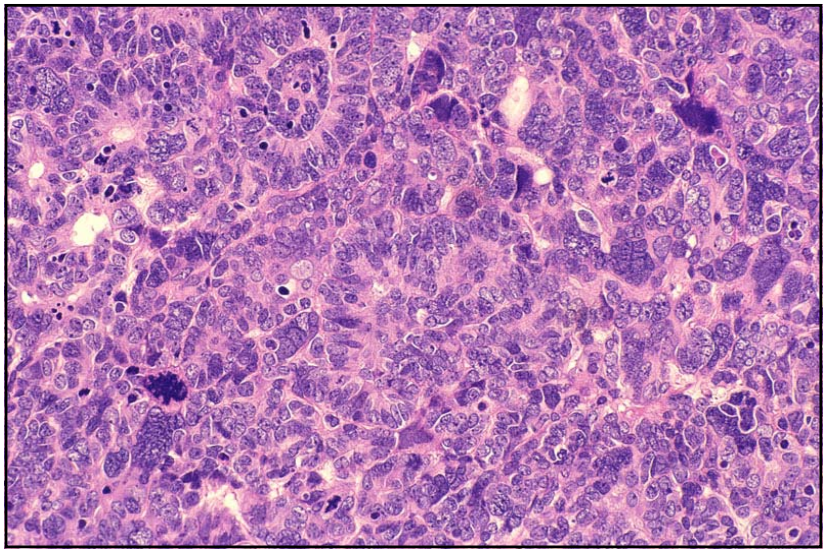

腎芽腫に伴う奇形（症候群）

11p13:
- 無虹彩症
- 尿道下裂
- WAGR 症候群
  - 無虹彩症,泌尿生殖器形成異常, 精神発達遅延
- Denys-Drash （Drash）syndrome
  - 腎障害, 生殖器の形成異常

11p15:
- 片側肥大
- Beckwith-Wiedemann 症候群

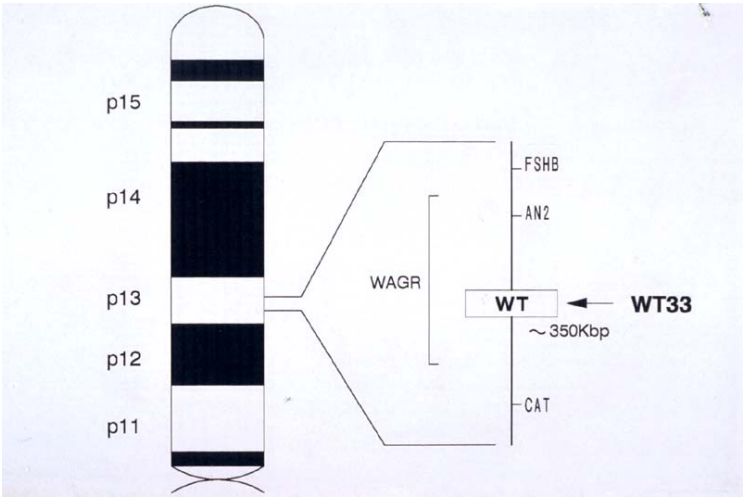

無虹彩症

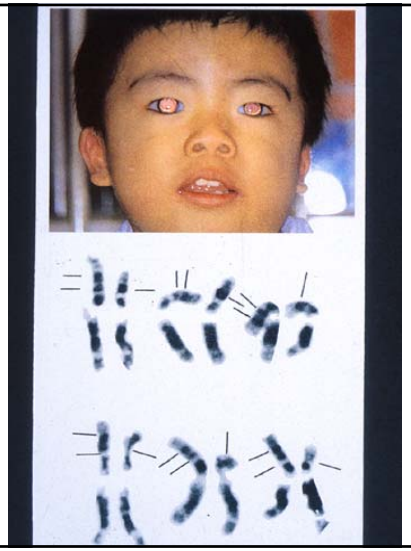

*WT1*遺伝子

1. 4個のzinc finger構造をもつ転写因子をコード
2. 2ケのalternative splice sitesが存在
   exon5:　全体
   exon9:　3’側　9塩基［lysine, threonine, serine(KTS)］
3. 胎児期の腎・性腺に発現し、泌尿生殖器形成に関与
4. Pax, PDGFなどに結合して転写調節を行う

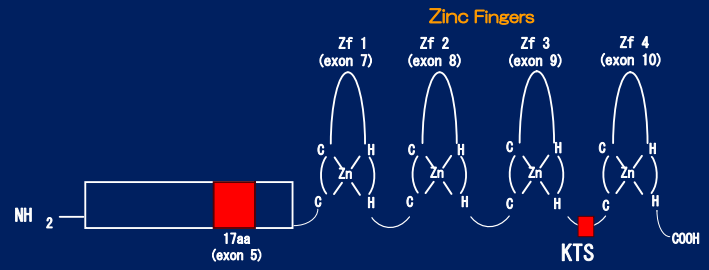

Zing finger structure

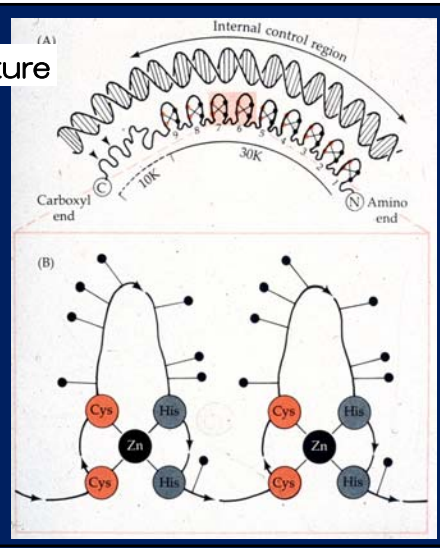

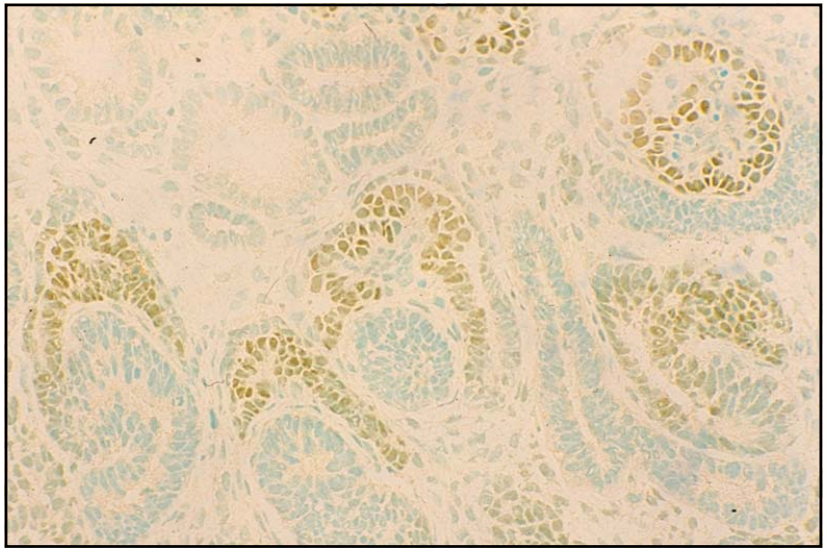

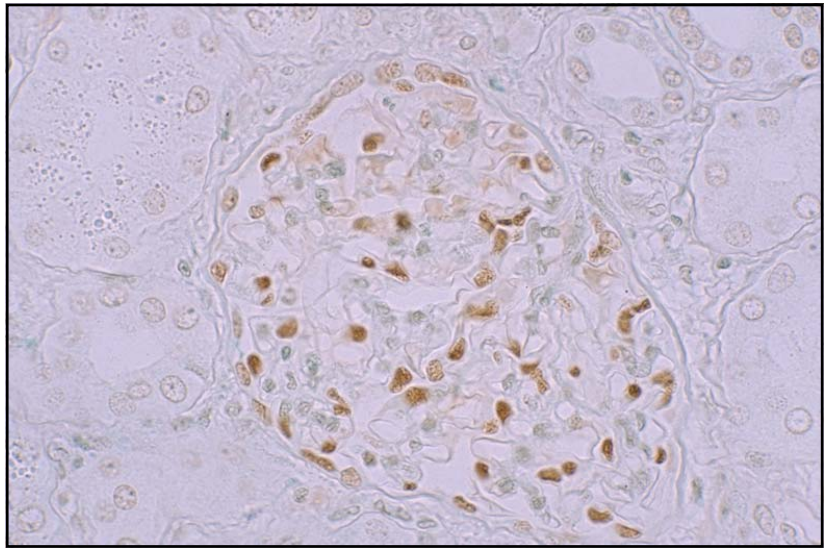

Denys-Drash症候群

1. 腎障害：早期発症,進行性
   Diffuse mesangial sclerosis

2. a.性分化の異常
   （XY female）

   b. Wilms腫瘍の発生

完全型　：1+2 a)　および b)

不完全型：1+2 a)　または b)

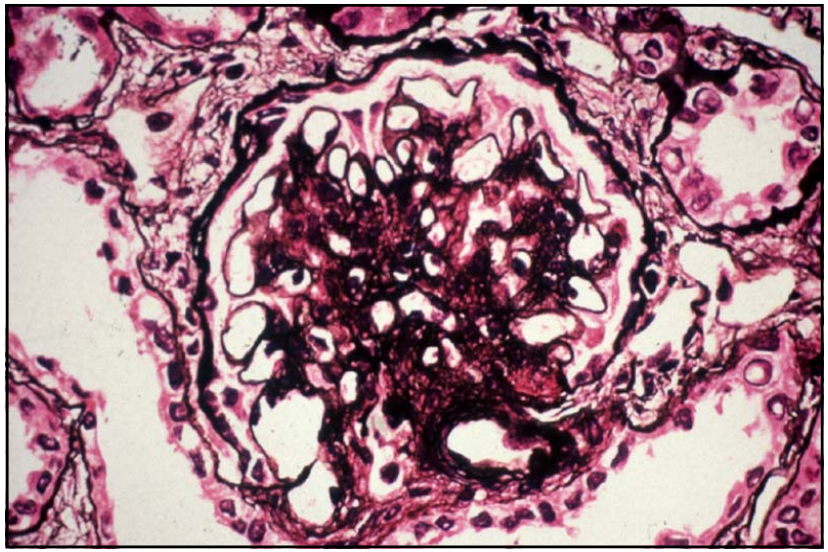

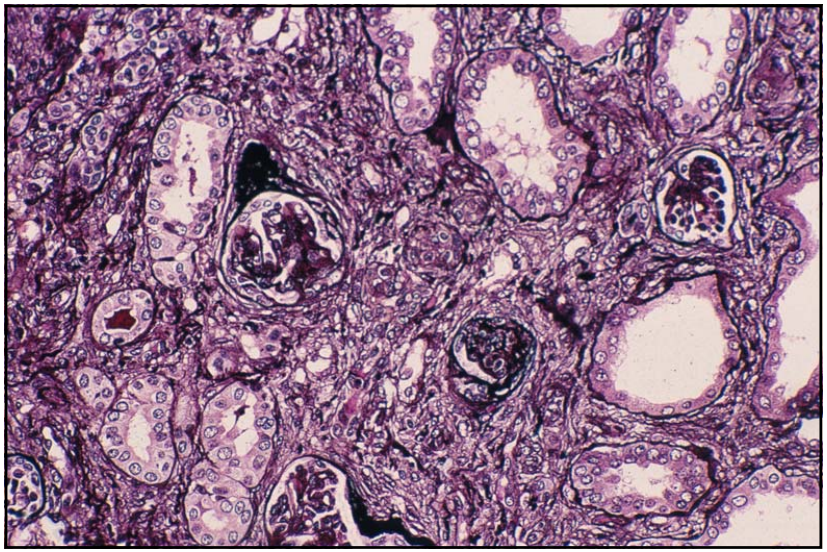

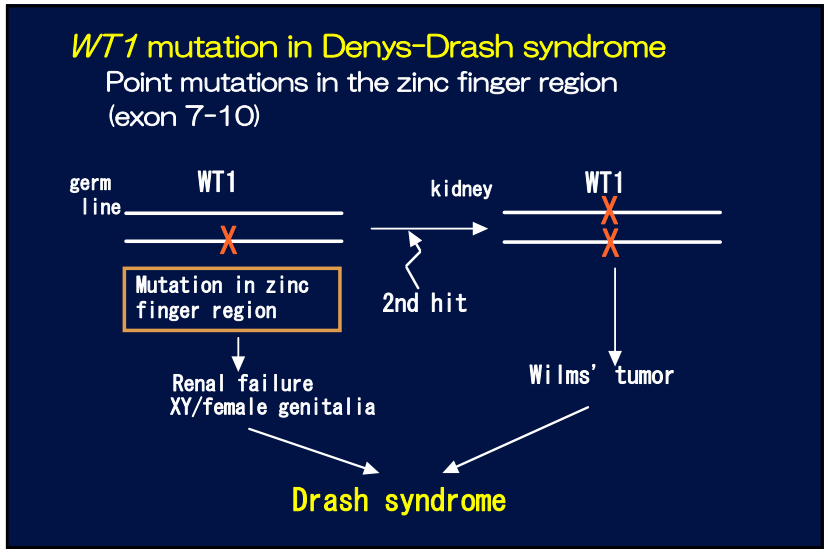

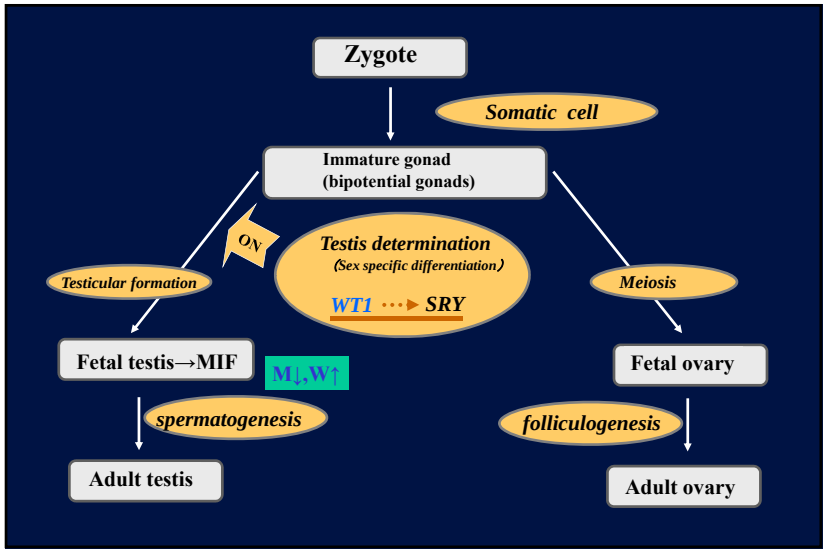
Zygote
Somatic cell
Immature gonad
(bipotential gonads)
ON
Testis determination
(Sex specific differentiation)
WT1 ···▶ SRY
Testicular formation
Meiosis
Fetal testis→MIF
M↓,W↑
Fetal ovary
spermatogenesis
folliculogenesis
Adult testis
Adult ovary

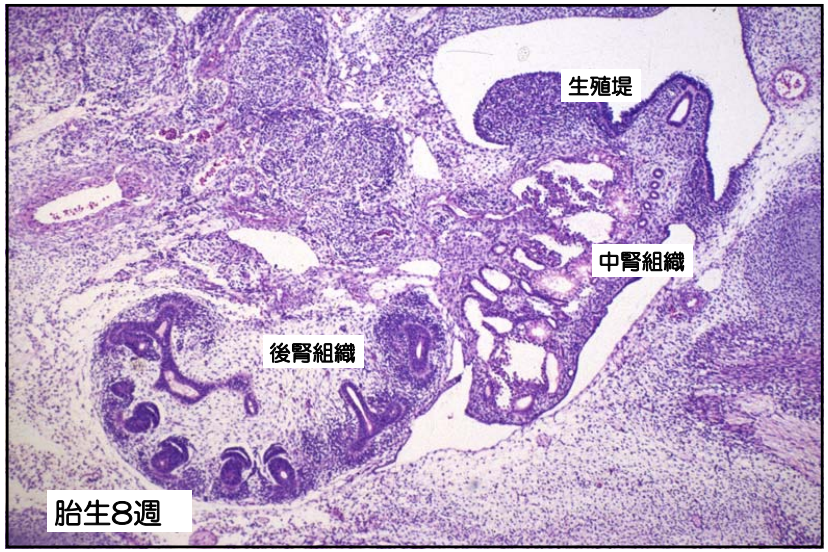
生殖堤
中腎組織
後腎組織
胎生8週

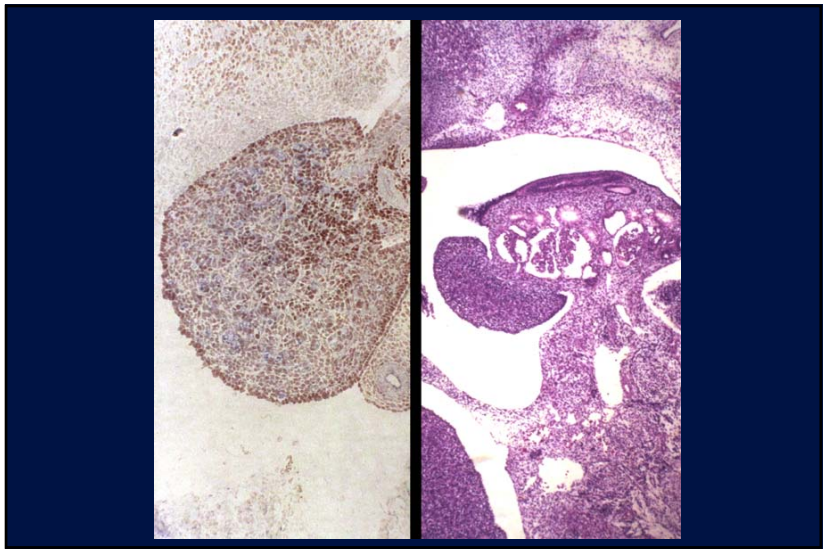

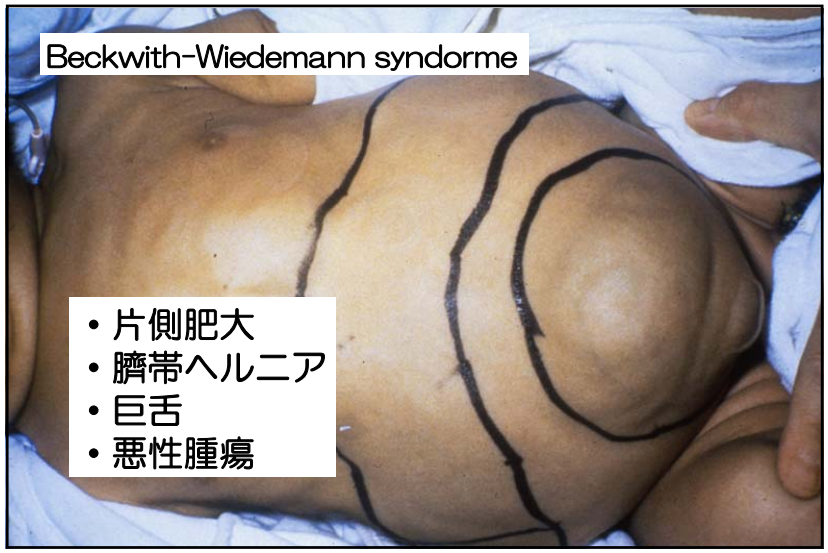
Beckwith-Wiedemann syndorme
• 片側肥大
• 臍帯ヘルニア
• 巨舌
• 悪性腫瘍

刷り込み破綻と臓器形成異常-腫瘍化との関連

Beckwith-Wiedemann症候群(BWS)
3主徴(臍ヘルニア、巨舌、内臓肥大＋胎児性腫瘍(Wilms腫瘍、肝芽腫など)
11p15.5

通常の遺伝子発現

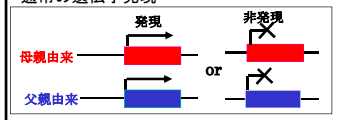

ヒト11p15.5におけるインプリンティングドメインとBWS

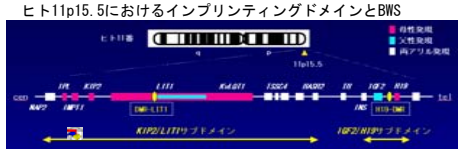

刷り込み遺伝子発現

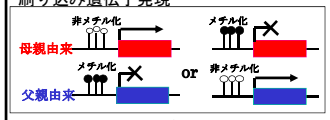

BWSで見られる異常	欧米わが国
・DMR-LIT1脱メチル化	～50%33%
・H19-DMR高メチル化	2-7%15%
・KIP2(p57)遺伝子変異	～10% 9%
・父性ダイソミー（patUPD）	20% 9%
・11番染色体異常	
（トリソミー・転座・重複等）	1-2%
	15%
・異常なし	13-15%39%

53例

臍発がんリスクと関連

ドメイン	病態との関係
・IGF2/H19サブドメイン	高発ガンリスク，過成長・巨舌・内臓腫大
・KIP2/LIT1サブドメイン	
ニア・腹壁欠損・内臓腫大	
・インプリンティング	高発がんリスク・低血糖・片側肥大
ドメイン全体（#11染色体父性ダイソミー（UPD）	

小児腎腫瘍

1，Wilms腫瘍（腎芽腫）
2，小児腎細胞癌
3，小児腎肉腫
- 腎明細胞肉腫（CCSK）
- 腎ラブドイド腫瘍（RTK）

小児腎細胞癌

成人の腎細胞癌と同様の組織像を示すものの
ほか、染色体転座を伴った腫瘍がある

①淡明細胞腎細胞癌
②乳頭状腎細胞癌
③Xp11.2転座/TFE遺伝子融合を伴った腎細胞癌

Xp11.2転座/TFE遺伝子融合を伴った腎細胞癌

t(X;17)(p11.2;q25)またはt(X;1)(p11.2;q21)

Xp11.2転座/TFE遺伝子融合を伴った腎細胞癌

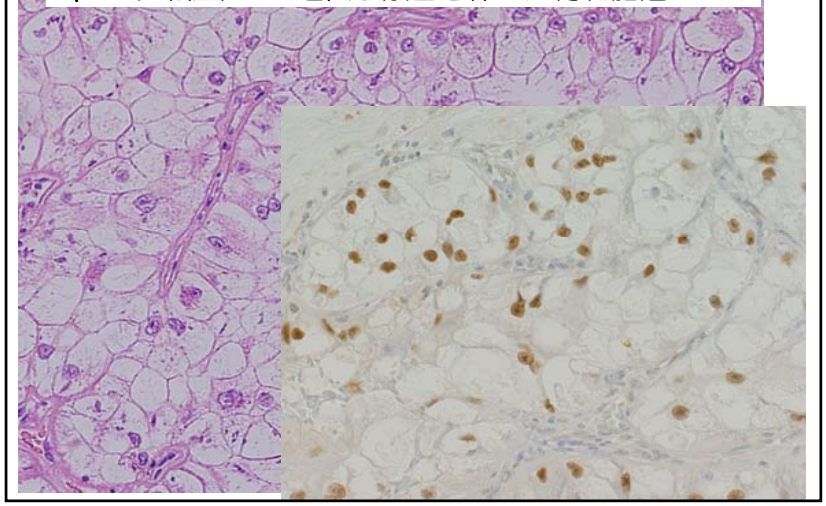

小児腎肉腫

①腎明細胞肉腫　Clear cell sarcoma(CCSK)

②腎ラブドイド腫瘍

Malignant rhabdoid tumor of the kidney

(RTK)

腎明細胞肉腫

Clear cell sarcoma of the kidney (CCSK)

1，5才以下に好発する

2，骨，肺にしばしば転移する

(bone metastasizing renal tumor)

3，淡明な腫瘍細胞と樹枝状に分岐する腫瘍血管が特徴

4，多彩な組織像を呈する

上皮様，神経鞘腫様，線維形成性など

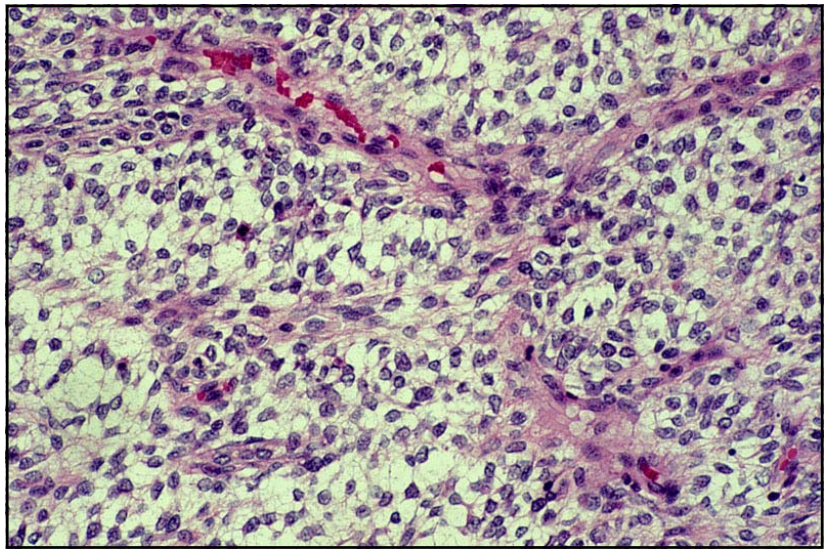

腎ラブドイド腫瘍，Rhabdoid tumor of kidney (RTK)

1，年少児に好発し，難治性で，予後は著しく不良である

2，特異な組織（細胞）像を示す

3，腎腫瘍とともに髄芽腫を合併する

4，同様の腫瘍が軟部，肝，中枢神経などに発生する

5，*hSNF5/INI1*(22q11.2)遺伝子変異がみられる

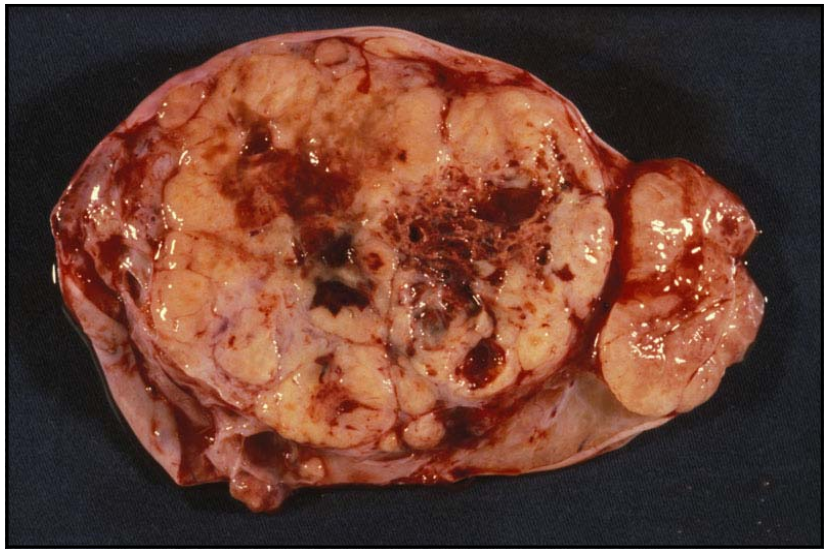

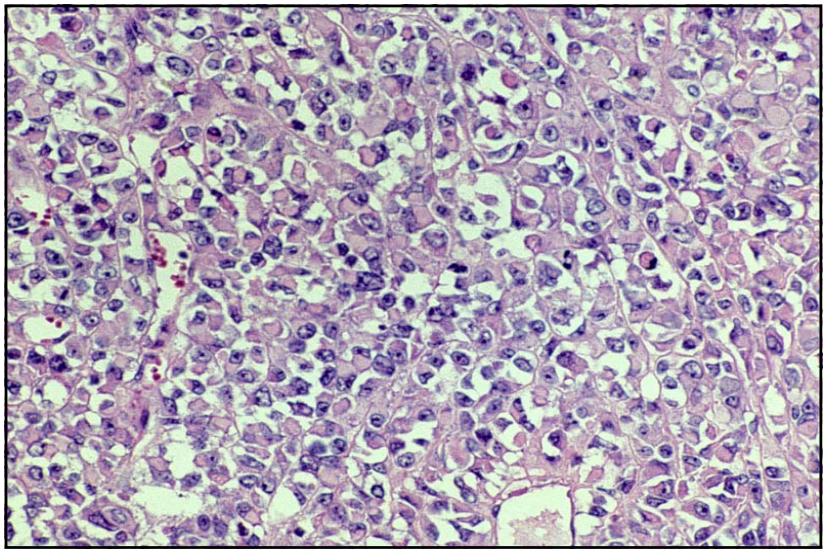

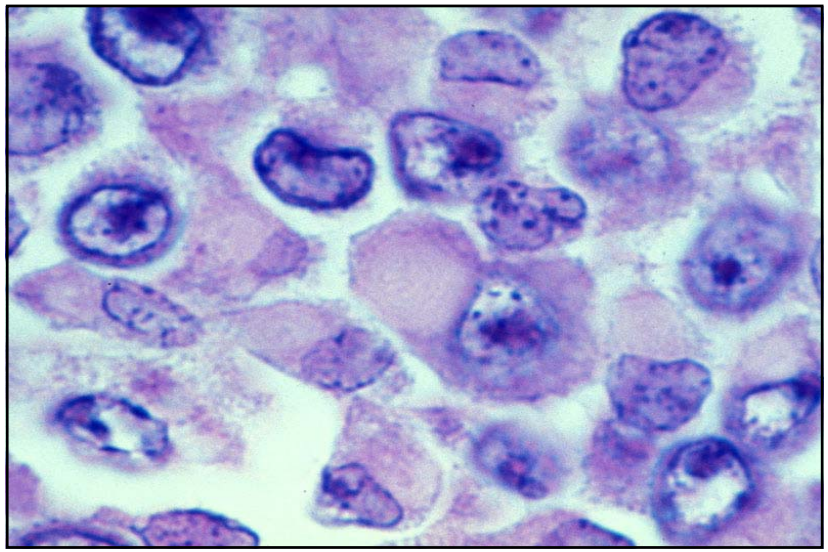

小児腎腫瘍の予後不良因子

１，　腎芽腫：退形成変化　(anaplasia)
２，　肉腫
　　腎ラブドイド腫瘍（RTK）
　　腎明細胞肉腫（CCSK）

　　NWTS: unfavorable histology